

Lipoma bilateral em região de trígono retromolar: relato de caso**Bilateral lipoma in retromolar trigone region: case report**

DOI:10.34119/bjhrv2n6-071

Recebimento dos originais: 27/10/2019

Aceitação para publicação: 10/12/2019

Glória Maria de França

Programa de pos-graduação em Ciências Odontológicas, área de concentração em
Estomatologia e Patologia Oral
E-mail: gloriafracam@gmail.com

Cristianne Kalinne Santos Medeiros

Programa de pos-graduação em Ciências Odontológicas, área de concentração em
Estomatologia e Patologia Oral
E-mail: cristiannekalinne@gmail.com

Dennys Ramon de Melo Fernandes Almeida

Programa de pos-graduação em Ciências Odontológicas, área de concentração em Biologia
Experimental
E-mail: dennysfernandes@ymail.com

Juliana Campos Pinheiro

Programa de pos-graduação em Ciências Odontológicas, área de concentração em Biologia
Experimental
E-mail: juliana.patologia92@gmail.com

Gabriel Gomes da Silva

Graduação em Odontologia, Universidade Federal do Rio Grande do Norte
E-mail: silvagg94@gmail.com

Mariana Carvalho Xerez

Programa de pos-graduação em Ciências Odontológicas, área de concentração em
Estomatologia e Patologia Oral
E-mail: m.carvalhoxerez@gmail.com

Janaina Lessa de Moraes dos Santos

Programa de pos-graduação em Ciências Odontológicas, área de concentração em
Estomatologia e Patologia Oral
E-mail: janainalessa@ig.com.br

Hébel Cavalcanti Galvão

Professora do Programa de Pós-graduação em Ciências Odontológicas, Universidade Federal
do Rio Grande do Norte
E-mail: hebel.galvao@yahoo.com.br

RESUMO

O lipoma é a neoplasma mesenquimal mais comum de tecidos moles. Seu acometimento ocorre, em maioria, no tronco e na porção proximal das extremidades, enquanto que na região oral os lipomas são muito menos frequentes. Objetivo: Relatar um caso de lipoma bilateral em paciente do sexo feminino, 71 anos, apresentou lesões bilaterais nodulares, assintomáticas, de consistência amolecida em região de trígono retromolar. A lesão em lado direito apresentava-se pedunculada e normocrômica enquanto que a lesão em lado esquerdo era sésil e amarelada. No exame histopatológico sob microscopia de luz, foi observado presença de neoplasia benigna constituída de adipócitos maduros, sem presença de atipias celulares, circundados por uma cápsula de tecido conjuntivo fibroso denso. Como a paciente não apresentava clinicamente massas lipomatosas na região superior do tórax e região cervical e apresentava, microscopicamente, a presença de uma cápsula fibrosa, descartou-se a doença de Madelung. Logo então, o diagnóstico de lipoma em ambos os lados foi confirmado.

Conclusão: Os lipomas em região oral são menos frequentes do que em outras regiões do corpo e, quando presentes simetricamente, devem ser investigados se está associado a alguma desordem proliferativa rara.

Palavras-chave: Lipoma, Trígono retromolar, bilateral.

ABSTRACT

Lipoma is the most common mesenchymal soft tissue neoplasm. Its involvement occurs mostly in the trunk and proximal portion of the extremities, while in the oral region lipomas are much less frequent. Objective: To report a case of bilateral lipoma in a 71-year-old female patient with asymptomatic bilateral nodular lesions of soft consistency in the retromolar trigone region. The lesion on the right side was pedunculated and normochromic while the lesion on the left side was sessile and yellowish. Histopathological examination under light microscopy showed benign neoplasia consisting of mature adipocytes, without cellular atypias, surrounded by a dense fibrous connective tissue capsule. Since the patient did not present clinically lipomatous masses in the upper chest and cervical region and microscopically presented the presence of a fibrous capsule, Madelung's disease was ruled out. Soon after, the diagnosis of lipoma on both sides was confirmed. Conclusion: Oral lipomas are less frequent than in other regions of the body and, when symmetrically present, should be investigated if it is associated with any rare proliferative disorder.

Keywords: Lipoma, Retromolar trigone, bilateral

1 INTRODUÇÃO

O lipoma é um tumor benigno de gordura e representa a neoplasma mesenquimal mais comum de tecidos moles. Seu acometimento ocorre, em maioria, no tronco e na porção proximal das extremidades (Ponce et al, 2016).

Na cavidade oral, os lipomas são muito menos frequentes (Agarwal et al, 2013). A mucosa jugal, a língua e o assoalho da boca são as localizações mais comuns. Normalmente a lesão é assintomática, macia, de superfície lisa, nodular e coloração amarelada. (Mehendiratta et al. 2016).

O objetivo do nosso trabalho é relatar um caso de lipoma bilateral em paciente que procurou o atendimento de estomatologia da Universidade Federal do Rio Grande do Norte, desta forma, procurar possíveis associações com a lipomatose simétrica múltipla (doença de Madelung).

2 RELATO DE CASO

Paciente do sexo feminino, 71 anos procurou o serviço de Estomatologia e Patologia Oral da Universidade Federal do Rio Grande do norte queixando-se de lesão em trígono retromolar bilateral, de aspecto nodular, crescimento exofítico, consistência amolecida. A lesão em lado direito tinha coloração normocrômica e pedunculada, enquanto que, a lesão em lado esquerdo tinha coloração amarelada e de implantação séssil. Foi realizada uma biópsia excisional para ambas as lesões medindo 0,5 cm do espécime e o diagnóstico clínico de cisto linfoepitelial para a lesão em lado direito e lipoma para a lesão em lado esquerdo foi dado. A análise histopatológica realizada sob a microscopia de luz evidenciou ambas as lesões bem delimitadas, circunscritas por uma cápsula de tecido conjuntivo fibroso, o qual observa-se a proliferação de adipócitos maduros, entremeados por septos de tecido conjuntivo fibroso. O epitélio de revestimento é do tipo pavimentoso estratificado paracerasatinizado com a presença de infiltrado inflamatório crônico subepitelial. Quanto a história médica da paciente, a mesma relatou ter tido câncer de mama há cerca de 5 anos. A mesma não apresentava massas lipomatosas na região superior do tórax e região cervical. A mesma encontra-se sob acompanhamento há 3 anos.

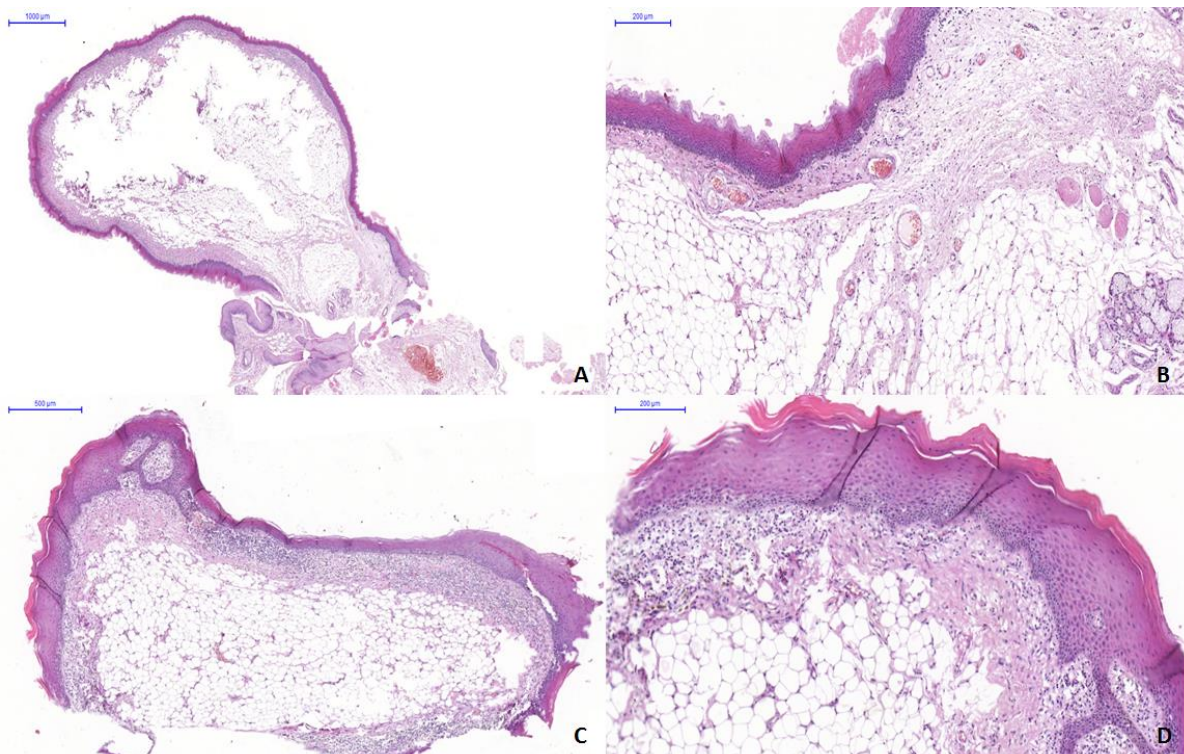


Figura 1 – Lesão em lado esquerdo.

- A) neoplasia mesenquimal encapsulada (Scale Bar: 1000 μ m);
- B) apresentando proliferação de adipócitos maduros e lobulada por septos de tecido conjuntivo fibroso denso; Lesão em lado direito (scale bar: 200 μ m).
- C) lesão bem circunscrita e ampla faixa de cápsula de tecido conjuntivo fibroso denso (scale bar: 500 μ m);
- D) proliferação dos adipócitos maduros (scale bar: 200 μ m)

3 DISCUSSÃO

Os lipomas são neoplasias benignas mesenquimais de adipócitos maduros, apresentam crescimento lento; no entanto, eles são relativamente incomuns na região oral. A incidência de lipoma oral é pensada em ser de 1% a 4% de todas as lesões orais benignas. Foi relatado que os lipomas orais ocorrem em uma variedade de locais incluindo glândulas salivares, mucosa jugal, gengiva, lábio, língua e assoalho da boca (tavares et al, 2015).

Aparece como uma lesão indolor de longa duração, única ou lobulada, com implantação sésil ou pedunculada. O lipoma oral é amarelado e suave à palpação, coberto pela mucosa normal. Histologicamente, os lipomas orais podem ser do tipo lipoma clássico, fibrolipoma, lipoma de células fusiformes, angioliipoma, lipoma da glândula salivar, lipoma intramuscular,

lipoma pleomórfico ou lipoma atípico (Manor, 2011). Apenas o lipoma intramuscular apresenta altos índices proliferativos pelo Ki-67 do que as outras variantes (Naruse et al, 2015).

A mucosa jugal é o local mais comumente afetado pelo lipoma, correspondendo a 30,5% a 45,7% dos casos. A predileção do site provavelmente está relacionada à disponibilidade de tecido adiposo, que é alto na mucosa jugal devido a proximidade do coxim adiposo e muito baixa no palato (Furlong et al, 2004; Manor, 2011).

Microscopicamente, não é possível distinguir lipomas do tecido adiposo normal, apesar de seu metabolismo diferente. Os lipomas não são usados como fonte de energia, como é o tecido adiposo normal. Assim, uma pessoa em uma dieta de fome perderá gordura dos depósitos normais de gordura no corpo, mas não do lipoma. A razão provavelmente é por causa da atividade da lipoproteína lipase, que é marcadamente maior nos lipomas em comparação com o tecido adiposo normal. É provável que a alta atividade lipoproteína-lipase dos lipomas contribua para o crescimento do tumor (Manor 2011; tavares et al, 2015).

Ocasionalmente, os lipomas podem atingir tamanho grande e interferir na fala, mastigação, conseqüentemente exigindo intervenção cirúrgica. Degeneração gordurosa, hereditariedade, base hormonal, infecção, metáfase de células musculares, ninho de células embrionárias lipoblásticas na origem, irritação crônica e trauma são possíveis teorias que apoiar o padrão de um lipoma (Ponce, 2016).

A doença de Madelung é mais comum em homens brancos; O etilismo crônico está associado em mais de 90% dos casos; Anormalidades metabólicas como hiperuricemia, hiperlipidemia, intolerância à glicose e outras como anemia macrocítica, acidose tubular renal e polineuropatia também estão relacionados (Shibasaki et al., 2014).

É caracterizada clinicamente por deposição de múltiplas massas simétricas de tecido adiposo não encapsulado, na região superior do tórax e região cervical (Shibasaki et al., 2014).

Conclui-se que a paciente em questão possuía lipomas bilaterais em região de mucosa jugal e, apesar da idade de acometimento, não apresentava a Doença de Madelung porque não possuía na sua história médica anormalidades metabólicas e as lesões eram encapsuladas, microscopicamente. O tratamento empregado foi a remoção das lesões e a distinção de doença de Madelung se faz necessária, uma vez que, se o paciente apresenta alguma desordem metabólica o prognóstico do lipoma para o tratamento nesses casos é reservado, objetivando-se o tratamento da doença de base para evitar futuras recidivas.

REFERÊNCIAS

- Mehendirratta, et al. Lipoma of mandibular buccal vestibule: a case with histopathological literature review. *BMJ* Aug 3;2016.
- Shibasakia II, Shibasakib HI, Nakamotob TS, Baccanb FS, Raposob LS. Multiple symmetrical lipomatosis (Madelung's disease) Lipomatose simétrica múltipla (doença de Madelung). *Braz J Otorhinolaryngol.* 2014;80(1):90-91.
- Ponce JB, Santos PSS, Ferreira GZ, Lara VS. Giant oral lipoma: a rare entity. *An Bras Dermatol.* 2016;91(5 Supl 1):S84-6.
- Tavares E. Lipoma Oral. *Acta Med Port* 2015 Jan-Feb;28(1):127-127.
- Manor E, Sion-Vardy N, Joshua BZ, Bodner L. Oral lipoma: analysis of 58 new cases and review of the literature. *Annals of Diagnostic Pathology* 15 (2011) 257–261.
- Agarwal R, Kumar V, Kaushal A, et al. *BMJ Case Reports* Published online: [please include Day Month Year] doi:10.1136/bcr-2012-007889.
- Naruse T, Yanamoto S, Yamada S, Rokutanda S, Kawakita A, Takahashi H, Matsushita Y, Hayashida S, Imayama N, Morishita K, Yamashita K, Kawasaki G, Umeda M. Lipomas of the Oral Cavity: Clinicopathological and Immunohistochemical Study of 24 Cases and Review of the Literature. *Indian J Otolaryngol Head Neck Surg (Jan–Mar 2015)* 67(Suppl 1):S67–S73; DOI 10.1007/s12070-014-0765-8.
- Furlong MA, Fanburg-Smith JC, Childers ELB. *Oral Surgery, Oral Medicine, Oral Pathology, Oral Radiology, and Endodontology.* 2004; 98 (4): 441-50.