Brazilian Journal of Development

Correlação entre os valores sorológicos do telopeptídeo carboxi-terminal do colágeno tipo i e alterações radiográficas em pacientes com osteonecrose medicamentosa

Correlation between the sorological values of type i collagen carboxy-terminal telopeptide and radiographic changes in patients with medicinal osteonecrosis

DOI:10.34117/bjdv6n5-117

Recebimento dos originais: 07/05/2020
Aceitação para publicação: 07/05/2020

Marcos Martins Curi
Doutor em Oncologia pelo Hospital AC Camargo.
Instituição: Hospital Santa Catarina.
Endereço: Av Paulista 218, São Paulo, SP.
Email: mmcuri@terra.com.br

Camila Pereira Abreu
Graduada no Curso de Odontologia pela Unisagrado.
Instituição: Unisagrado.
Endereço: Rua Irmã Arminda 10-50, Jardim Brasil, Bauru, SP.
Email: camilapabreu2@gmail.com

Maria Flávia Milagre Rodrigues
Mestre em Cirurgia Bucomaxilofacial pela Unisagrado.
Instituição: Unisagrado.
Endereço: Rua Irmã Arminda 10-50, Jardim Brasil, Bauru, SP.
Email: flavinha.mrodrigues@gmail.com

Daniel Henrique Koga
Mestre em Oncologia pelo Hospital AC Camargo.
Instituição: Hospital Santa Catarina.
Endereço: Av Paulista 218, São Paulo, SP.
Email: Daniel_dbucal@yahoo.com.br

Anthony Froes Benites Condezo
Doutor em Cirurgia Bucomaxilofacial pela Unisagrado.
Instituição: Unisagrado.
Endereço: Rua Irmã Arminda 10-50, Jardim Brasil, Bauru, SP.
Email: anthony10003@icloud.com

Brazilian Journal of Development

Solange de Oliveira Braga Franzolin
Doutora em Fisiopatologia em Clínica Médica pela Faculdade de Medicina Botucatu, UNESP.
Instituição: Unisagrado.
Endereço: Rua Irmã Arminda 10-50, Jardim Brasil, Bauru, SP.
Email: so.franzolin@usc.br

Joel Santiago Ferreira Júnior
Doutor em Reabilitação Oral pela Faculdade de Odontologia de Bauru, USP.
Instituição: Unisagrado.
Endereço: Rua Irmã Arminda 10-50, Jardim Brasil, Bauru, SP.
Email: jf.santiagojunior@gmail.com

Camila Lopes Cardoso
Doutora em Estomatologia pela Faculdade de Odontologia de Bauru, USP.
Instituição: Unisagrado.
Endereço: Rua Irmã Arminda 10-50, Jardim Brasil, Bauru, SP.
Email: cardoso_lopes@yahoo.com.br

RESUMO
A osteonecrose dos maxilares associada ao uso de bisfosfonatos (OMMBF) é uma complicação bastante investigada e na prática clínica alguns exames têm sido recomendados para análise da ação dos bisfosfonatos no tecido ósseo, como o telopeptídeo carboxi-terminal do colágeno tipo I (CTX) e exames imaginológicos, como a radiografia panorâmica. O objetivo deste trabalho foi correlacionar os resultados do exame CTX e de alterações radiográficas em pacientes usuários de bisfosfonatos, portadores ou não de OMMBF. O estudo foi retrospectivo, com prontuários apresentando um exame CTX e uma radiografia panorâmica. Um examinador realizou a coleta das seguintes informações: gênero, idade, doença sistêmica, tipo de medicamento, tempo de uso e forma de administração, valor de CTX. De acordo com a presença ou não de OMMBF, os pacientes foram divididos em dois grupos: Grupo 1: com OMMBF e Grupo 2: sem OMMBF. Além disso, a análise das radiografias panorâmicas foi feita por sextantes, observando a presença de área osteolítica, alvéolo fantasma, esclerose óssea, espessamento da lâmina dura e alterações no canal mandibular. Vinte pacientes foram incluídos na análise seguindo os critérios de inclusão. Considerando os valores do CTX dos três grupos de estudo, o teste ANOVA não apontou diferença significativa entre os grupos (p=0,534). Também foi realizada a correlação entre os grupos e o número de alterações radiográficas da mesma maneira: os pacientes sem OMMBF (G2) receberam valor 1, os pacientes que desenvolveram OMMBF (G1B) receberam valor 2 e os pacientes com OMMBF (G1A) receberam valor 3; resultando r= 0,799, portanto correlação positiva forte. Através deste estudo pode ser concluído que o exame CTX não se mostrou indicador da OMMBF e as alterações radiográficas foram importantes indicadores da ação do bisfosfonato no tecido ósseo.

Palavras-Chave: Osteonecrose dos maxilares associada ao uso de bisfosfonatos; Radiografia panorâmica; telopeptídeo carboxi-terminal do colágeno tipo I.

Brazilian Journal of Development

ABSTRACT
Osteonecrosis of the jaws associated with the use of bisphosphonates (OMMBF) is a well-investigated complication and in clinical practice some tests have been recommended to analyze the action of bisphosphonates on bone tissue, such as the type I collagen carboxy-terminal telopeptide (CTX) and Imaging exams, such as panoramic radiography. The aim of this work was to correlate the results of the CTX exam and radiographic changes in patients using bisphosphonates, with or without OMMBF. The study was retrospective, with medical records showing a CTX exam and a panoramic radiograph. An examiner collected the following information: gender, age, systemic disease, type of medication, time of use and form of administration, CTX value. According to the presence or absence of OMMBF, patients were divided into two groups: Group 1: with OMMBF and Group 2: without OMMBF. In addition, the analysis of panoramic radiographs was performed by sextants, observing the presence of an osteolytic area, phantom alveolus, bone sclerosis, thickening of the hard lamina and changes in the mandibular canal. Twenty patients were included in the analysis following the inclusion criteria. Considering the CTX values of the three study groups, the ANOVA test showed no significant difference between the groups ($p = 0.534$). The correlation between groups and the number of radiographic changes was also performed in the same way: patients without OMMBF (G2) received a value of 1, patients who developed OMMBF (G1B) received a value of 2 and patients with OMMBF (G1A) received a value of 2 3; resulting in $r = 0.799$, therefore a strong positive correlation. Through this study it can be concluded that the CTX exam was not an indicator of OMMBF and radiographic changes were important indicators of the action of bisphosphonate in bone tissue.

Key words: Osteonecrosis of the jaws associated with the use of bisphosphonates; Panoramic radiography; carboxy-terminal telopeptide of type I collagen.

1 INTRODUÇÃO

A osteonecrose medicamentosa dos maxilares, quando associada ao uso de bisfosfonatos (OMMBF) é uma alteração causada por um grupo de medicamentos utilizados no tratamento de doenças como a osteoporose e neoplasias com envolvimento ósseo (RUGGIERO, *et al.* 2014; AGALHOO,*et al.* 2015). A American Association of Oral and Maxillofacial Surgeous (AAOMS), define a OMMBF como a presença de osso necrótico exposto na cavidade bucal que persiste por mais de 8 semanas e está associada a pacientes que fazem terapia com drogas antireabsortivas (RUGGIERO, *et al.* 2014). Esses medicamentos são usados no tratamento de desordens do cálcio, tanto para alterações ósseas benignas como malignas, dando ao paciente melhores condições de vida e ganho de massa óssea. Os bisfosfonatos inibem a reabsorção óssea, interferem na atividade metabólica dos osteoclasto e na atividade anti-angiogênica. A combinação desses fatores resultam na inibição da reabsorção óssea reduzindo o nível de hipercalcemia provocada pelos tumores e/ou metástases ósseas (RUGGIERO,*et al.* 2014; AGALHOO,*et al.* 2015).

Brazilian Journal of Development

A OMMBF é uma complicação bucal importante para a odontologia e, foi descrita pela primeira vez, em 2003 (MARX, 2003) sendo a cirurgia dentoalveolar considerada o fator de risco mais importante na sua etiopatogenia (RUGGIERO, *et al.* 2014). Sendo assim, diante da necessidade de cirurgias em pacientes que fazem ou já fizeram uso desses medicamentos, tanto por via oral e/ou via intravenosa, se torna bastante difícil predizer o seu prognóstico (KWON,*et al.* 2011).

Com relação à etiopatogenia, ainda não possui uma causa definida. Acredita-se que ocorre por meio de um conjunto complexo de fatores como interações entre o metabolismo ósseo, trauma local, infecção e hipovascularização associado ao uso de bisfosfonatos (MARX,*et al.* 2007; KHOSLA, *et al.* 2008; RUGGIERO, *et al.* 2014). Seus aspectos clínicos variam. Alguns pacientes não apresentam sintomatologia, outros apresentam mobilidade nos dentes, inflamações nos tecidos, alterações neuro-sensoriais do lábio, dos seios tratos, e mal hálito. Por não apresentar uma causa exata, existem algumas teorias como: supressão do turnover ósseo, inibição da angiogênese, fatores traumáticos locais, disfunções imunológicas, deficiências vitamínicas, toxicidade dos tecidos moles e presença de infecção (RUGGIERO, *et al.* 2014; HOKUGO, *et al.* 2010; REID, *et al.* 2007; MARX, *et al.* 2007).Detalhes sobre o estadiamento foram revisados em 2014, onde os autores reúnem propostas na tentativa de aprimorar o planejamento do tratamento (RUGGIERO, *et al.* 2014).

A incidência da OMMBF, associada particularmente aos bisfosfonatos, tem sido estimada ser de 1% (100 casos por 10.000 pacientes) (DAL PRÁ, *et al.* 2017; RUGGIERO,*et al.* 2014; KENNETH, *et al.* 2010). Os pacientes que fazem o uso dos bisfosfonatos, dependendo do tempo de uso e forma de administração, podem apresentar alterações visualizadas em exames imaginológicos. As alterações mais comumente encontradas são escleroses ósseas, anormalidades da lâmina dura, sendo seu espessamento bem marcante, e nos casos mais avançados áreas de osteólise. Embora existam muitas características radiográficas associadas a doenca, ainda é dada pouca atenção aos exames imaginológicos destes pacientes (KWON, *et al.* 2009; ARCE, *et al.* 2009; BIANCHI, *et al.* 2007; CHIANDUSSI, *et al.* 2006).

Outros exames têm sido recomendados para análise da ação dos bisfosfonatos no tecido ósseo, como cintilografia e marcadores bioquímicos. Dentre os marcadores bioquímicos, o telopeptídeo carboxi-terminal do colágeno tipo I (CTX), é considerado o mais discutido para o prognóstico da OMMBF (KWON, *et al.* 2011; KIM, *et al.* 2013). O CTX nada mais é que produto da degradação do colágeno tipo I maduro, liberados na corrente sanguínea, sendo este

um indicador específico do aumento reabsorção óssea, ou seja, da atividade dos osteoclastos (BAGAN, *et al.* 2008; BAIM, *et al.* 2009; HUTCHESON, *et al.* 2014).

Tem sido sugerido que CTX pode determinar o prognóstico do desenvolvimento de OMMBF, no plano de procedimentos cirúrgicos nos ossos maxilares (KENNETH, *et al.* 2010; MARX, *et al.* 2007). Autores consideram que se a concentração sanguínea do CTX atingir até 100 pg/ml, este paciente apresenta um alto risco de desenvolver a complicação, de 100pg/ml a 150 pg/ml um risco moderado e acima de 150 pg/ml baixo risco. Isso porque quanto menor subproduto (CTX) encontrado significa que existe uma forte presença da medicação sistemicamente alterando de forma significativa o mecanismo de reabsorção e favorecendo um pior desequilíbrio na remodelação óssea, que é fundamental no processo de cicatrização (MARX, *et al.* 2007; KENNETH, *et al.* 2010).

Sendo assim, a justificativa de solicitar o CTX é prever o risco de desenvolvimento da doença, e dessa forma planejar um melhor tratamento (MARX,*et al.* 2007). Entretanto, a literatura é bastante controversa a respeito da sua real eficácia, pois algumas variáveis como a idade, o consumo de álcool, o tabagismo, a ovulação, sexo, drogas (por exemplo, corticosteróides), doenças sistêmicas concomitantes como diabetes, exercício físico e ritmos circadianos podem influenciar no resultado do exame. O jejum durante a noite é uma das técnicas mais usadas para minimizar a variabilidade do volume dos marcadores bioquímicos (HOKUGO, *et al.* 2010; KUNCHUR, *et al.* 2009; KENNETH, *et al.* 2010; YONG-DAE, *et al.* 2010; KWON, *et al.* 2011).

Marx, em 2003, relatou pela primeira vez o uso do CTX para predizer a doença. O estudo revelou que em jejum, pacientes que apresentavam valores de CTX menores que 100 pg/mL (0,1ng/ml) estavam associados a um risco elevado da doença, os pacientes que apresentaram nível CTX de 100-150 pg/mL apresentaram um risco moderado, e o nível CTX maior que 150 pg/mL com um risco mínimo de desenvolver a OMMBF, após procedimentos cirúrgicos nos ossos maxilares. Autores recomendaram que cirurgias não deveriam ser realizadas com valores de CTX inferiores a 150 pg/mL e que a terapia com o bisfosfonato fosse suspense, se possível, por 4 a 6 meses até atingir um limiar ideal de CTX (MARX, *et al.* 2007).

Por outro lado, outros autores concluíram que o exame de CTX não é preditivo do desenvolvimento da OMMBF para avaliação individual de um paciente, mas fez reconhecer que os valores entre 150 e 200 pg/mLcolocam o paciente "em risco" (KUNCHUR, *et al.* 2009). Outros autores encontraram níveis de CTX muito baixos em 5 pacientes que apresentavam a OMMBF, porém haviam pausado a terapia com bisfosfonatos por mais de 6 meses

Brazilian Journal of Development

(KENNETH, *et al.* 2010). Os resultados dos estudos revelaram que o CTX não pode prever o curso da cicatrização após o procedimento de extração dentária, entretanto algumas mudanças como o alargamento do ligamento periodontal, observado radiograficamente, pode ser um indicativo para o desenvolvimento da OMMBF em pacientes que usam o de bisfosfonatos.

O exame de CTX ainda é pouco investigado na literatura e apresenta controvérsias com relação a predição sobre o prognóstico da OMMBF. Diante deste contexto, considera-se importante correlacionar os valores de CTX com as alterações ósseas encontradas para que se possa concluir mais sobre a eficácia deste exame.

2 PROPOSIÇÃO

O objetivo deste trabalho foi avaliar retrospectivamente o exame sorológico telopeptídeo carboxi-terminal do colágeno tipo I (CTX) e as alterações ósseas encontradas nas radiografias panorâmicas de pacientes usuários de bisfosfonatos, portadores ou não de OMMBF. As perguntas específicas do estudo foram:

1. Existe correlação entre os valores de CTX e a presença de osteonecrose associada ao bisfosfonato?
2. Existe correlação entre as alterações radiográficas existentes nos pacientes usuários de bisfosfonato com e sem osteonecrose?
3. Existe correlação entre as análises propostas?

3 MATERIAIS E MÉTODOS

3.1 OBTENÇÃO E SELEÇÃO DA AMOSTRA

Para a realização deste estudo retrospectivo, aaprovação do Comitê de Ética em Pesquisa em Seres Humanos foi obtida. Foi realizada uma avaliação retrospectiva de prontuários de pacientes usuários de bisfosfonato com o diagnóstico ou não de OMMBF. Foram incluídos no estudo prontuários de pacientes usuários de bisfosfonato com o diagnóstico ou não de OMMBF, e que apresentaram o exame CTX e uma radiografia panorâmica, ambos realizados no mesmo mês. Foram excluídos do estudo pacientes que haviam sido submetidos à radioterapia na região de cabeça e pescoço e/ou que não se encaixaram nos critérios de inclusão descritos acima.

Um examinador realizou a coleta das seguintes informações: gênero, idade, doença sistêmica, tipo de medicamento, tempo de uso e forma de administração e valor de CTX. De

acordo com a presença ou não de OMMBF, os pacientes foram divididos em dois grupos: Grupo 1: com OMMBF e Grupo 2: sem OMMBF. Para a análise radiográfica, foi utilizada a radiografia panorâmica inicial do paciente. A coleta dos achados radiográficos foi registrada numa tabela previamente feita com os critériosdescritos abaixo para cada exame: Presença de área osteolítica (osteólise) focal ou difusa; Presença de alvéolo fantasma; Presença de esclerose óssea focal ou difusa; Espessamento da lâmina dura; Presença de alterações no canal mandibular. Os critérios avaliados são consagrados na literatura para pacientes que fazem o uso de bisfosfonatos e/ou apresentam a osteonecrose (ROCHA, *et al.* 2012; RUGGIERO, *et al.* 2014; TREISTER, *et al.* 2009).

A análise radiográfica foi feita através de um modo sistemático, dividindo a radiografia em sextantes: 1. Região superior posterior direita; 2. Região anterior superior; 3. Região superior posterior esquerda; 4. Região inferior posterior esquerda; 5. Região anterior inferior; 6. Região inferior posterior direita, baseada na metodologia de ROCHA, *et al.* 2012; CARDOSO, *et al.* 2017 (Figura 1). As alterações foram registradas por sextante seguindo os critérios descritos que foram organizados numa tabela para registro (tabela 1).

Figura 1 - Imagem de uma radiografia panorâmica com o esquema da divisão dos sextantes.

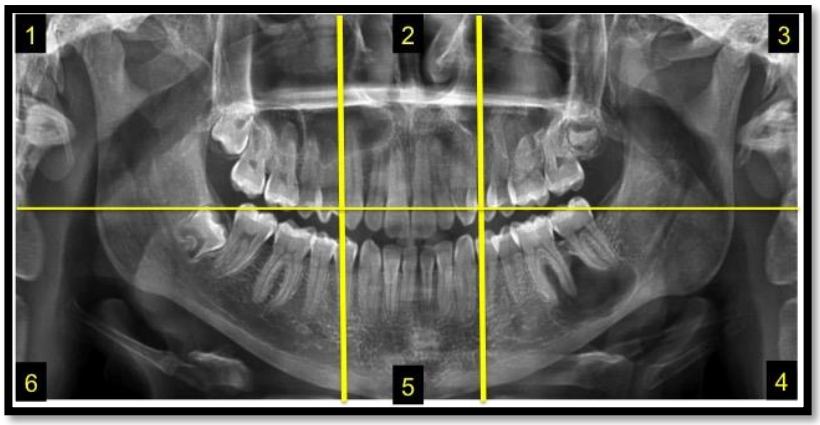

Fonte: Elaborada pela autora

Brazilian Journal of Development

Tabela 1. Exemplo de como foi feito o registro das alterações radiográficas analisadas em cada sextante. Em vermelho o exemplo do sextante 6 do paciente 1, que apresentou osteólise e anormalidades da lâmina dura.

Número do Paciente	*Sextante Avaliado*	*Osteólise Focal ou difusa*	*Alvéolo Fantasma*	*Escleroses óssea (focal ou difusa)*	*Espessamento da lâmina dura*	*Alterações do Canal mandibular*
1	6	X	-	-	X	-

Para o agrupamento dos resultados nas tabelas, foi considerada as alterações existentes em cada exame como um todo, entretanto foi feita a frequência da alteração mais encontrada e o sextante mais acometido, afim de revelar a região mais afetada pelas alterações.

3.2 ANÁLISE DOS RESULTADOS

Com relação aos dados coletados, eles foram registrados em planilha do programa computacional Excel® (Microsoft Office Excel, Redmond, WA, Estados Unidos) e submetidos ao software SigmaPlot (SigmaPlot, San Jose, CA, EUA) versão 12.3. Os valores obtidos do exame CTX e das alterações ósseas de cada pacienteforam correlacionados entre os grupos no intuito de comparar os pacientes com e sem OMMBF. Além disso, foi feita uma correlação com os resultados das análises realizadas.

4 RESULTADOS

Os dados obtidos através dos prontuários selecionados foram apresentados na tabela 2. Vinte pacientes foram incluídos na análise seguindo os critérios de inclusão. Dezenove eram do gênero feminino e 1 masculino. A idade variou de 43 a 82 anos, apresentando uma média de 67 anos. Quinze pacientes apresentaram história de tratamento ou acompanhamento oncológico, sendo 2 casos de mieloma múltiplo, 1 de câncer de próstata e 12 de câncer mama. Os demais 5 pacientes incluídos eram portadores de osteoporose. Apenas os pacientes que tiveram osteoporose fizeram administração oral do bisfosfonato.

Brazilian Journal of Development

Tabela 2. Variáveis coletadas dos prontuários que foram incluídos na pesquisa.

Prontuário	*Gênero*	*Idade*	*Enfermidade*	*Medicamento*	*Forma de administração*	*Tempo de uso (meses)*	*Valor do CTX (ng/ml)*
1	F	72	Osteoporose	Zometa	IV	36	0,114
2	F	78	Osteoporose	Actonel	Oral	43	0,12
3	F	66	Osteoporose	Actonel	Oral	33	0,077
4	F	82	Osteoporose	Actonel	Oral	58	0,174
5	F	81	Osteoporose	Actonel	Oral	71	0,306
6	F	63	Câncer de Mama	Zometa	IV	26	0,049
7	F	54	Câncer de Mama	Zometa	IV	84	0,293
8	F	58	Câncer de Mama	Zometa	IV	29	0,369
9	F	67	Câncer de Mama	Zometa	IV	80	0,067
10	F	77	Câncer de Mama	Zometa	IV	24	0,492
11	F	66	Câncer de Mama	Zometa	IV	12	0,095
12	F	43	Câncer de Mama	Zometa	IV	20	0,05
13	F	55	Câncer de Mama	Zometa	IV	19	0,317
14	F	58	Câncer de Mama	Zometa	IV	132	0,081
15	F	77	Câncer de Mama	Zometa	IV	22	0,155
16	F	70	Câncer de Mama	Zometa	IV	77	0,152
17	F	64	Câncer de Mama	Zometa	IV	94	0,014
18	F	59	Mieloma	Zometa	IV	72	0,095
19	M	76	Prostata	Zometa	IV	12	0,047
20	F	74	Mieloma Multiplo	Zometa	IV	44	0,145

*IV=intravenoso

Todos os pacientes que procuraram o serviço de Odontologia, apresentavam uma das necessidades: cirurgia oral (exodontia/reabilitação com implantes) ou tratamento da OMMBF.

Brazilian Journal of Development

Sendo assim, com relação à OMMBF, foram criados dois grupos: Grupo 1 – pacientes com OMMBF, sendo o subgrupo 1A aqueles pacientes que já procuraram o serviço apresentando a complicação e, o subgrupo 1B, aqueles desenvolveram a OMMBF após o procedimento cirúrgico indicado (Tabela 3). O Grupo 2 correspondeu aos pacientes sem OMMBF (Tabela 4).

Para verificar a normalidade das dosagens de CTX1 foi aplicado o teste Shapiro-Wilk em relação ao Grupo G1A e também ao Grupo G2, pois apresentavam maiores números de participantes (oito pacientes em cada um); os resultados confirmaram a normalidade dos dados, p=0,1081 e p=0,5744, respectivamente.

As Tabelas 3 e 4 apresentam a média e desvio padrão do tempo de uso do bisfosfonato (em meses) e das dosagens do CTX (em pg/mL) dos respectivos grupos, e ainda, a forma de administração e as alterações radiográfica.O número de identificação do paciente seguiu a tabela 2.

Tabela 3. Dados clínicos e exames complementares dos pacientes do Grupo 1, com OMMBF.

Grupo 1A Com OMMBF prévia	***Forma de administração***	***Tempo de uso (meses)***	***CTX1 (ng/ml)***	***Alteração radiográfica***
6	IV	26	0,049	E.Lâmina Dura/Osteólise Focal
7	IV	84	0,293	E.Lâmina Dura/Esclerose Focal
8	IV	29	0,369	E.Lâmina Dura/Esclerose Difusa/Alvéolo Fantasma
18	IV	72	0,095	E.Lâmina Dura/Esclerose Difusa
9	IV	80	0,067	E.Lâmina Dura/Osteólise Focal/
20	IV	44	0,145	Esclerose Difusa/Canal Mandibular
10	IV	24	0,492	Esclerose Difusa/ Canal Mandibular
11	IV	12	0,095	Esclerose Difusa/Osteólise Focal
Média		46,375	0,201	
Desvio padrão		28,304	0,164	
Grupo 1B Desenvolveu OMMBF				
12	IV	20	0,05	Esclerose Difusa/ Canal Mandibular
19	IV	12	0,047	E.Lâmina Dura

Brazilian Journal of Development

13	IV	19	0,317	Alvéolo Fantasma
14	IV	132	0,081	E. Lâmina Dura/Osteólise Focal
Média		45,750	0,124	
Desvio padrão		57,610	0,130	

*IV=intravenoso

Tabela 4. Dados clínicos e exames complementares dos pacientes do Grupo 2, sem OMMBF.

Grupo 2 Sem OMMBF	***Forma de administração***	***Tempo de uso (meses)***	***CTX1 (ng/ml)***	***Alteração radiográfica***
15	IV	22	0,155	Sem alterações
16	IV	77	0,152	E.Lâmina Dura/Esclerose Difusa
17	IV	94	0,014	Esclerose Focal
1	IV	36	0,114	Sem alterações
2	Oral	43	0,12	Esclerose Focal
3	Oral	33	0,077	Sem alterações
4	Oral	58	0,174	Sem alterações
5	Oral	71	0,306	Sem alterações
Média		54,250	0,130	
Desvio padrão		24,910	0,085	

*IV=intravenoso

A Figura 2 apresenta os valores do CTX dos três grupos de estudo. O teste ANOVA não apontou diferença significativa entre os grupos (p=0,534).

Figura 2. Boxplot das dosagens de CTX dos três grupos de estudo.

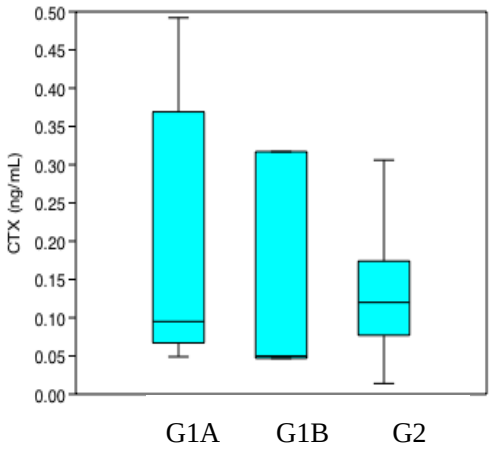

Fonte: Elaborada pela autora

Brazilian Journal of Development

Considerando a análise radiográfica, no Grupo 1A, cada paciente mostrou de duas a três alterações. No Grupo 1B, um paciente apresentou espessamento de lâmina dura, um apresentou alvéolo fantasma e dois apresentaram duas alterações. No Grupo 2, um paciente apresentou duas alterações, dois apresentaram esclerose focal e cinco não tinham alteração. A Figura 3 ilustra as alterações encontradas nos respectivos grupos.

Também foi realizada a correlação entre os grupos e o número de alterações radiográficas da mesma maneira: os pacientes sem OMMBF (G2) receberam valor 1, os pacientes que desenvolveram OMMBF (G1B) receberam valor 2 e os pacientes com OMMBF (G1A) receberam valor 3; resultando r= 0,799, portanto correlação positiva forte.

Figura 3. Alterações radiográficas encontradas nos pacientes de acordo com seu Grupo.

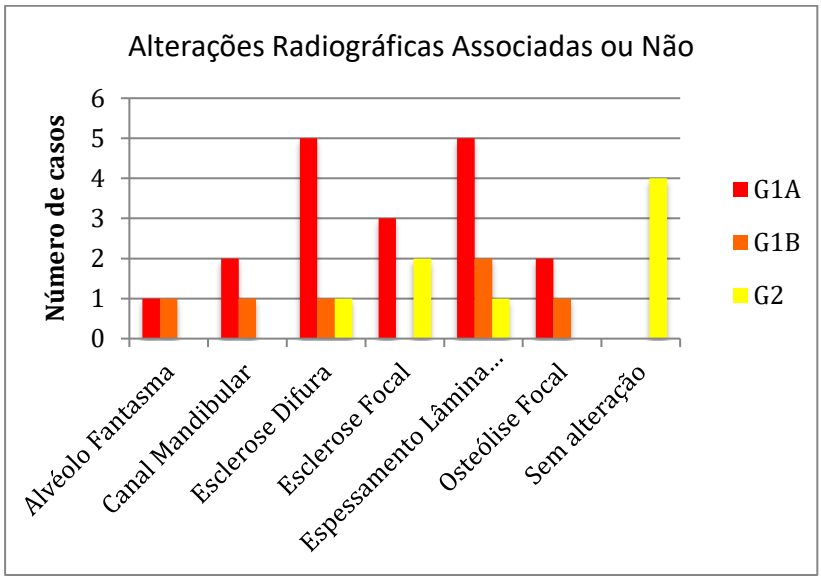

*Grupo 1A: Pacientes com Osteonecrose medicamentosa por bisfofonato (OMMBF); Grupo 1B: Pacientes que desenvolveram OMMBF após o procedimento cirúrgico; Grupo 2: Pacientes sem OMMBF.

Considerando os sextantes avaliados, os mais afetados foram: 4, 5 e 6, portanto a mandíbula foi a região mais acometida pelas alterações radiográficas.

As duas análises (CTX e radiográfica) foram correlacionadas através do teste de Spearman. Quando os parâmetros dos exames contemplados foram correlacionados o resultado revelou correlação de nula a fraca entre os mesmos. Para o Grupo 1A, o score foi de 0,415; para o Grupo 1B, foi 0 e, para o Grupo 2, foi -0,316.

Brazilian Journal of Development

5 DISCUSSÃO

A proposta deste trabalho foi avaliar retrospectivamente prontuários de pacientes que fizeram o uso de bisfosfonato com ou sem osteonecrose dos maxilares associada ao uso de bisfosfonatos (OMMBF), com ênfase na análise dos exames de CTX (telopeptideo carboxi-terminal do colágeno tipo I) e as alterações radiográficas, no intuito de responder sobre a importância destas ferramentas complementares no processo de diagnóstico ou previsibilidade da ocorrência da OMMBF.

Dentre os marcadores bioquímicos utilizados em pacientes que fazem o uso de drogas antireabsortivas, o CTX é um exame bastante solicitado previamente aos procedimentos odontológicos críticos, pois autores acreditam que o seu resultado possa sugerir a probabilidade de ocorrência da OMMBF (O'CONNEL,*et al.* 2012; LEE, *et al.* 2009; MARX, *et al.* 2007; KUNCHUR,*et al.* 2009; LAZAROVICI, *et al.* 2010; KWON,*et al.* 2011). Autores acreditam que pacientes que apresentam valores de CTX inferiores à 100 pg/mL estão associados a um risco elevado da doença, os pacientes que apresentaram valores de CTX na faixa de 100 a 150 pg/mL apresentam um risco moderado e, os valores maiores que 150 pg/mL, um risco mínimo de desenvolver a OMMBF após procedimentos cirúrgicos nos ossos maxilares (MARX, *et al.* 2007).

Considerando a análise dos exames CTX, os resultados deste estudo revelaram a ausência de correlação positiva deste exame com a ocorrência de osteonecrose, ou seja, no grupo livre da complicação foi observado valores de CTX que indicariam o seu risco. Em contrapartida, no grupo com a doença, foi observado valores normais segundo a padronização recomendada na literatura (MARX, *et al.* 2007, RUGGIERO, *et al.* 2014).

Apesar de ser uma amostra de vinte pacientes, outros autores (FLICHY-FERNÁNDEZ, *et al.* 2012; KHOSLA, *et al.* 2008), bem como uma revisão sistemática recente (DAL PRÁ, *et al.* 2017) corroboram com este resultado, sugerindo que o exame CTX avaliado exclusivamente não é um parâmetro fiel na estimativa de desenvolvimento da OMMBF (FLICHY-FERNÁNDEZ, *et al.* 2012; KHOSLA, *et al.* 2008; DAL PRÁ, *et al.* 2017) e que deve ser utilizado com cautela aliado a outros sinais.

Os exames de imagem como as radiografias e tomografias fornecem informações valiosas ao clínico considerando o envolvimento ósseo, severidade e prognóstico da doença (TREISTER, *et al.* 2009; ROCHA, *et al.* 2012). Nos casos de pacientes que fizeram ou fazem o uso de medicamentos antireabsortivos, frequentemente são observadas alterações ósseas

significativas nos ossos maxilares, já que a velocidade de remodelação óssea nos mesmos é muito maior quando comparado aos ossos longos (MARX, *et al.* 2007).

Considerando os resultados do presente estudo, todos os pacientes com a OMMBF apresentaram ao menos uma alteração e, no grupo sem a doença, este resultado não ocorreu. Portanto, ao correlacionar a presença de alterações radiográficas com a complicação, houve uma correlação positiva. Os estudos com propostas similares (ROCHA, *et al.* 2012; TREISTER, *et al.* 2008; CARDOSO,*et al.* 2017) corroboram com este resultado obtido. Estudo prospectivo avaliou alterações radiográficas em 30 pacientes que receberam tratamento com BF na tentativa de diagnosticar alterações precoces da OMMBF (ROCHA, *et al.* 2012). A análise dos dados obtidos revelou que o uso de radiografias panorâmicas facilita a identificação precoce de alterações ósseas, que podem melhorar o diagnóstico precoce da OMMBF (ROCHA, *et al.* 2012).

Autores afirmam que a OMMBF possui achados radiográficos bem consistentes (ARCE, *et al.* 2009). Outros consideram que alvéolos fantasmas, em pacientes que usaram bisfosfonatos e foram submetidos à extração dentária, são alterações radiográficas marcantes na OMMBF (GROETZ, *et al.* 2006). Esta alteração ocorre pois, diante do desequilíbrio que o medicamento antireabsortivo proporciona, a remodelação do osso alveolar é atrasada e, muitas vezes, deixa o vestígio de um alvéolo recente mineralizado que continua por muitos meses (CLEZARDIN, *et al.* 2005).

Estudo experimental com microtomografias revelou alterações imaginológicas significantes em ratos que receberam ácido zoledrônico e foram submetidos à extração dentária (CURRA, *et al*. 2016). Além disso, as alterações ósseas podem estar presentes mesmo sem sinais clínicos, justificando a solicitação de exames de imagem em usuários de BF (CURRA, *et al.* 2016).

Ao analisar a eficácia ou importância dos exames investigados neste trabalho, considera-se muito mais fiel e indicado o exame de imagem para traduzir ao clínico informações objetivas sobre o diagnóstico e prognóstico do paciente com OMMBF ou de risco para esta complicação. Considerando o exame CTX exclusivamente, o mesmo não revelou ser fidedigno quando correlacionado com os grupos avaliados. Além disso, quando se fez a correlação entre esses exames complementares, não houve uma correspondência entre os mesmos, respondendo a terceira pergunta do estudo.

Embora o CTX tenha revelado pouca importância no presente estudo, vale ressaltar que um paciente que faz uso de bisfosfonato e necessita de atendimento odontológico deve ter uma

abordagem bem minuciosa, com vários exames, consulta detalhada contendo informações médicas pregressas. A solicitação do exame CTX ainda é indicada, pois valores muito baixos deste exame conferem um risco maior. A organização de autores (AAOMS), que estabelecem as diretrizes sobre a OMMBF e seu risco, recomendam que cirurgias não devem ser realizadas com valores de CTX inferiores a 150 pg/mL e que a terapia com o BF seja suspensa, se possível, por 4 a 6 meses até atingir um limiar ideal de CTX (MARX, *et al.* 2007; CARINI, *et al.* 2012; RUGGIERO, *et al.* 2014). Sendo assim, a idéia de solicitar o CTX é adjuvante e aliada a um planejamento completo ao paciente.

É fundamental que o clínico tenha o conhecimento das alterações radiográficas em pacientes que usam o bisfosfonato ou outra medicação antireabsortiva para prevenir ou diagnosticar precocemente a OMMBF. As radiografias convencionais são amplamente utilizadas na avaliação da OMMBF e, apesar das limitações de ser um exame bidimensional e ter pouco detalhe, recomenda-se a avaliação de uma radiografia panorâmica como primeira investigação radiográfica.

6 CONCLUSÃO

Através deste estudo pode ser concluído que o exame CTX não se mostrou indicador da OMMBF e as alterações radiográficas foram importantes indicadores da ação do bisfosfonato no tecido ósseo.

REFERÊNCIAS

AGHALOO, T.; HAZBOUN, R.; TETRADIS, S. Pathophysiology of Osteonecrosis of the Jaws.**Oral Maxillofac Surg Clin North Am,** v.27, n.4, p.489-496, Nov. 2015. Disponível em: https://www.ncbi.nlm.nih.gov/pmc/articles/PMC4908822/. Acesso em: 15 de agosto de 2017.

ARCE, K.; ASSAEL, L.A.; WEISSMAN, J.L.; MARKIEWICZ, M.R. Imaging findings in bisphosphonate-related osteonecrosis of jaws.**J Oral Maxillofac Surg,** v.67, n.5, p.75-84, May, 2009. Disponível em: https://www.joms.org/article/S0278-2391(08)01828-4/fulltext. Acesso em: 15 de agosto de 2018.

BAGAN, J.V.; JIMÉNEZ, Y.; GÓMEZ, D.; SIRERA, R.; POVEDA, R.; SCULLY, C. Collagen telopeptide (serum CTX) and its relationship with the size and number of lesions in osteonecrosis of the jaws in cancer patients on intravenous bisphosphonates. **Oral Oncol,** v.44, n.11, p. 1088-1089, Nov. 2008.Disponível em: https://www.sciencedirect.com/science/article/abs/pii/S1368837508000158?via%3Dihu.Acesso em: 15 de agosto de 2018.

BAIM, S.; MILLER, P.D. Assessing the clinical utility of serum CTX in postmenopausal osteoporosis and its use in predicting risk of osteonecrosis of the jaw. **J Bone Miner Res,** v.24, n.4, p.561-74, Apr, 2009.Disponível em: https://asbmr.onlinelibrary.wiley.com/doi/full/10.1359/jbmr.090203.Acesso em: 20 de setembro de 2018.

BIANCHI, S.D.; SCOLETTA, M.; CASSIONE, F.B.; MIGLIARETTI, G.; MOZZATI, M. Computerized tomographic findings in bisphosphonate-associated osteonecrosis of the jaw in patients with cancer. **Oral Surg Oral Med Oral Pathol Oral Radiol Endod, v.**104, n.2, p.249–258, 2007.Disponível em: https://www.oooojournal.net/article/S1079-2104(07)00162-X/fulltext.Acesso em: 20 de setembro de 2018.

CARDOSO, C.L. *et al*. Radiographic Findings in Patients with Medication-Related Osteonecrosis of the Jaw. **Int J Dent,** 2017; 2017:3190301. doi: 10.1155/2017/3190301. Disponível em: https://www.ncbi.nlm.nih.gov/pmc/articles/PMC5352898/.Acesso em: 20 de setembro de 2018.

CARINI, F.; SAGGESE, V.; PORCARO, G.; BARBANO, L.; BALDONI, M. Surgical protocol in patients at risk for bisphosphonate osteonecrosis of the jaws: clinical use of serum telopetide CTX in preventive monitoring of surgical risk. **Ann Stomatol**, v.3, n. 1, p.31-6, Jan, 2012.Disponível em: https://www.ncbi.nlm.nih.gov/pmc/articles/PMC3392664/.Acesso em: 20 de setembro de 2018.

CHIANDUSSI, S. *et al.* Clinical and diagnostic imaging of bisphosphonate-associated osteonecrosis of the jaws. **Dento-maxillofac Radiol,** v.35, n.4, p.236–243, 2006.Disponível em: https://www.birpublications.org/doi/abs/10.1259/dmfr/27458726?rfr_dat=cr_pub%3Dpubmed&url_ver=Z39.88-2003&rfr_id=ori%3Arid%3Acrossref.org&journalCode=dmfr. Acesso em: 20 de setembro de 2018.

CLEZARDIN, P.; EBETINO, F.H.; FOURNIER, P.G. Bisphosphonates and cancer-induced bone disease: beyond their antiresorptive activity. **Cancer Res, v.**65, n.12, p.4971–4974, 2005.Disponível em: https://cancerres.aacrjournals.org/content/65/12/4971.long.Acesso em: 20 de setembro de 2018.

CURRA, C. *et al.*Medication-related osteonecrosis of the jaw. Introduction of a new modified experimental model. **Acta Cir Bras**, v.31, n.5, p.308-13, May, 2016.Disponível em: http://www.scielo.br/scielo.php?script=sci_arttext&pid=S0102-86502016000500308&lng=en&nrm=iso&tlng=en. Acesso em: 20 de setembro de 2018.

DAL PRÁ, K.J.; LEMOS, C.A.; OKAMOTO, R.; SOUBHIA, A.M.; PELLIZZER, E.P. Efficacy of the C-terminal telopeptide test in predicting the development of bisphosphonate-related osteonecrosis of the jaw: a systematic review. **Int J Oral Maxillofac Surg**, v.46, n.2, p.151-156, Feb, 2017.Disponível em:https://www.ijoms.com/article/S0901-5027(16)30282-X/fulltext. Acesso em: 20 de setembro de 2018.

FLICHY-FERNÁNDEZ, A.J.*et al.* Bone necrosis around dental implants: A patient treated with oral bisphosphonates, drug holiday and no risk according to serum CTX. **J Clin Exp Dent,** v.1, n.4, p.82-85, Feb, 2012.Disponível

em:https://www.ncbi.nlm.nih.gov/pmc/articles/PMC3908817/.Acesso em: 20 de setembro de 2018.

GROETZ, K.A.; AL-NAWAS, B. Persisting alveolar sockets-a radiologic symptom of BP-ONJ?**J Oral Maxillofac Surg,** v.64, n.10, p.1571–1572, 2006.Disponível em:https://linkinghub.elsevier.com/retrieve/pii/S0278-2391(06)00724-5. Acesso em: 20 de setembro de 2018.

HOKUGO, A.; CHRISTENSEN, R.; CHUNG, E.M. Increased prevalence of bisphosphonate-related osteonecrosis of the jaw with vitamin D deficiency in rats.**J Bone Miner Res**, v.25, p.1337, 2010.Disponível em:https://www.ncbi.nlm.nih.gov/pmc/articles/PMC3153137/.Acesso em: 20 de setembro de 2018.

HUTCHESON, A.; CHENG, A.; KUNCHAR, R.; STEIN, B.; SAMBROOK, P.; GOSS, A. A C-terminal crosslinking telopeptide test-based protocol for patients on oral bisphosphonates requiring extraction: a prospective single-center controlled study. **J Oral Maxillofac Surg**, v.72, n.8, p.1456-1462, Aug, 2014.Disponível em:https://linkinghub.elsevier.com/retrieve/pii/S0278-2391(14)00247-X. Acesso em: 20 de setembro de 2018.

KENNETH, E.F.; GARRETT, W.S.K.; RONALD, G.C.; DEEPAK, S.; GLICKMAN, R.S. Predicting risk for bisphosphonate-related osteonecrosis of the jaws: CTX versus radiographic markers. **Oral surg, oral med, oralphatol, oral radiol, and endod**, v.110, n. 4,Oct, 2010.Disponível em:https://www.oooojournal.net/article/S1079-2104(10)00253-2/fulltext. Acesso em: 10 de setembro de 2019.

KHOSLA, S.*et al.* Oral bisphosphonate-induced osteonecrosis: risk factors, prediction of risk using serum CTX testing, prevention, and treatment. **J Oral Maxillofac Surg,** v.66, n.6, p.1320-1321, Jun, 2008. Disponível em:https://www.joms.org/article/S0278-2391(08)00106-7/fulltext. Acesso em: 10 de setembro de 2019.

KIM, J.W.; KONG, K.A.; KIM, S.J.; CHOI, S.K.; CHA, I.H.; KIM, M.R. Prospective biomarker evaluation in patients with osteonecrosis of the jaw who received bisphosphonates. **Bone**, v.57, n.1, p.201-205, Nov, 2013. Disponível em:https://www.sciencedirect.com/science/article/pii/S8756328213003153?via%3Dihub.Acesso em: 10 de setembro de 2019.

KUNCHUR, R.; NEED, A.; HUGHES, T; GOSS, A. Clinical investigation of C-terminal cross-linking telopeptide test in prevention and management of bisphosphonate-associated osteonecrosis of the jaws. **J Oral Maxillofac Surg,** v.67, n.6, p.1167-1173, Jun, 2009. Disponível em:https://www.joms.org/article/S0278-2391(09)00175-X/fulltext. Acesso em: 10 de setembro de 2019.

KWON, Y.D.; KIM, D.Y.; OHE, J.Y.; YOO, J.Y.; WALTER, C. Correlation between sérum C-terminal cross-linking telopeptide of type I collagen and staging of oral bisphosphonate-related osteonecrosis of the jaws. **J Oral Maxillofac Surg,** v.67, n.12, p.2644-2648, Dec, 2009. Disponível em:https://www.joms.org/article/S0278-2391(09)00567-9/fulltext.Acesso em: 10 de setembro de 2019.

KWON, Y.D.; OHE, J.Y.; KIM, D.Y.; CHUNG, D.J.; PARK, Y.D. Retrospective study of two biochemical markers for the risk assessment of oral bisphosphonate-related osteonecrosis of the jaws: can they be utilized as risk markers? **Clin Oral Implants Res**, v.22, n.1, p.100-105, Jan, 2011. Disponível em:https://onlinelibrary.wiley.com/doi/abs/10.1111/j.1600-0501.2010.01965.x.Acesso em: 10 de setembro de 2019.

LAZAROVICI, T.S. *et al.* Serologic bone markers for predicting development of osteonecrosis of the jaw in patients receiving bisphosphonates. **J Oral Maxillofac Surg,** v.68, n.9, p.2241-2247, Sep, 2010.Disponível em:https://linkinghub.elsevier.com/retrieve/pii/S0278-2391(10)00587-2.Acesso em: 10 de setembro de 2019.

LEE, C.Y.;SUZUKI, J.B. CTX biochemical marker of bone metabolism. Is it a reliable predictor of bisphosphonate-associated osteonecrosis of the jaws after surgery? Part I: biological concepts with a review of the literature. **Implant Dent,** v.18, n.6, p.492-500, Dec, 2009. Disponível em:https://insights.ovid.com/crossref?an=00008505-200912000-00008. Acesso em: 12 de fevereiro de 2018.

MARX, R.E.; CILLO, J.E.; ULLOA, J.J. Oral bisphosphonate-induced osteonecrosis: risk factors, prediction of risk using serum CTX testing, prevention, and treatment. **J Oral Maxillofac Surg,** v.65, n.12, p.2397-410, Dec, 2007. Disponível em:https://www.joms.org/article/S0278-2391(07)01594-7/fulltext.Acesso em: 05 de maio de 2018.

MARX RE. Pamidronate (Aredia) and zoledronate (Zometa) induced avascular necrosis of the jaws: a growing epidemic. **J Oral Maxillofac Surg,** v.61, n.9, p.1115-1117, Sep, 2003. Disponível em:https://www.joms.org/article/S0278-2391(03)00720-1/fulltext.Acesso em: 20 de setembro de 2018.

O'CONNEL, J.E.; IKEAGWANI, O.; KEARNS, G.J. A role for C-terminal cross-linking telopeptide (CTX) level to predict the development of bisphosphonate-related osteonecrosis of the jaws (BRONJ) following oral surgery?**Ir J Med Sci,** v.181, n.2, **p.**237-42, Jun, 2012.Disponível em:https://link.springer.com/article/10.1007%2Fs11845-011-0790-5. Acesso em: 20 de setembro de 2018.

REID, I.R.; BOLLAND, M.J.; GREY, A.B. Is bisphosphonate-associated osteonecrosis of the jaw caused by soft tissue toxicity?**Bone,** v.41, n.3, p.318-320, Sep, 2007. Disponível em:https://www.sciencedirect.com/science/article/abs/pii/S8756328207004267?via%3Dihub /.Acesso em: 10 de setembro de 2019.

ROCHA, G.C. *et al.*Radiographic evaluation of maxillofacial region in oncology patients treated with bisphosphonates.**Oral Surg Oral Med Oral Pathol Oral Radiol,** v.114, n.5, p.S19-25, Nov,2012. Disponível em:https://www.oooojournal.net/article/S1079-2104(11)00610-X/fulltext. Acesso em: 10 de setembro de 2019.

RUGGIERO, S.L. *et al.* American Association of Oral and Maxillofacial Surgeons. American Association of Oral and Maxillofacial Surgeons position paper on medication-related osteonecrosis of the jaw--2014 update. **J Oral Maxillofac Surg,** v.72, n.10, p.1938-56, Oct,2014. Disponível em:https://www.joms.org/article/S0278-2391(14)00463-7/fulltext.

Acesso em: 10 de setembro de 2019.

TREISTER, N. *et al.*Dental panoramic radiographic evaluation in bisphosphonate-associated osteonecrosis of the jaws. **Oral Dis,** v.15, n.1, p.88-92, Jan, 2009. Disponível em:https://onlinelibrary.wiley.com/doi/abs/10.1111/j.1601-0825.2008.01494.x /.Acesso em: 20 de setembro de 2018.

YONG-DAE, K.; JOO-YOUNG, O.; DEOG-YOON, K.; DONG-JIN, C.; YONG-DUK, P. Retrospective study of two biochemical markers for the risk assessment of oral bisphosphonate-related osteonecrosis of the jaws: can they be utilized as risk markers?**Clin. Oral Impl. Res,** 2010.Disponível em:https://onlinelibrary.wiley.com/doi/abs/10.1111/j.1600-0501.2010.01965.Acesso em: 10 de setembro de 2019.